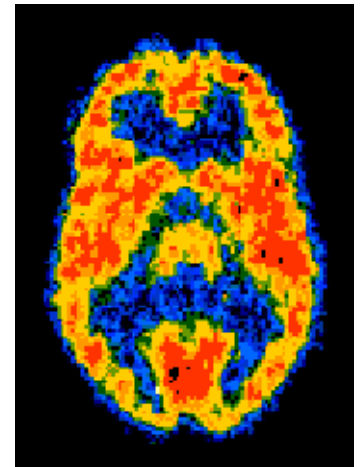
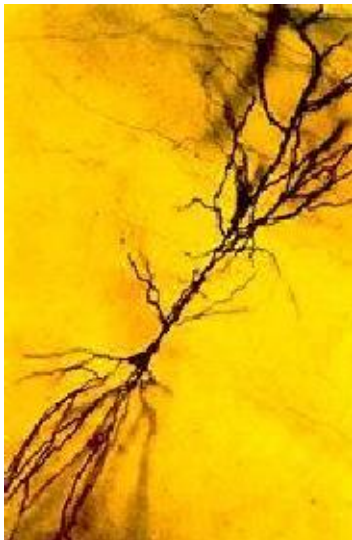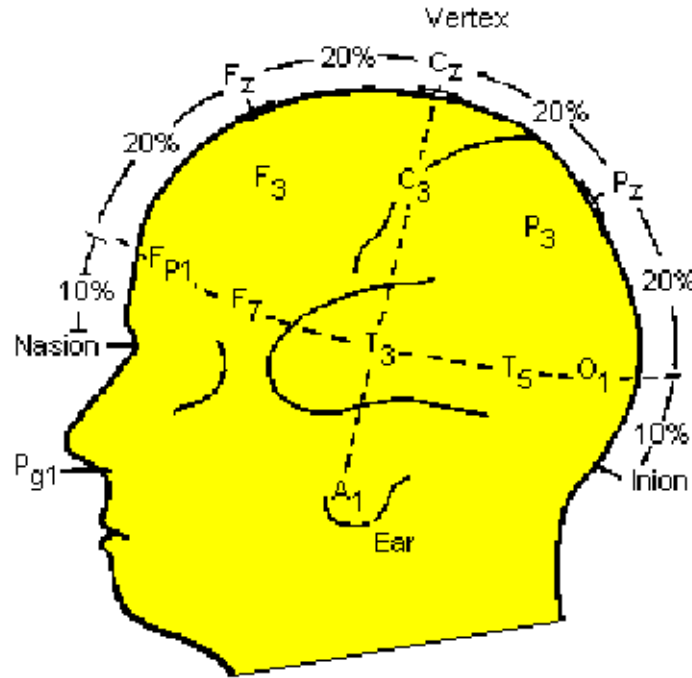
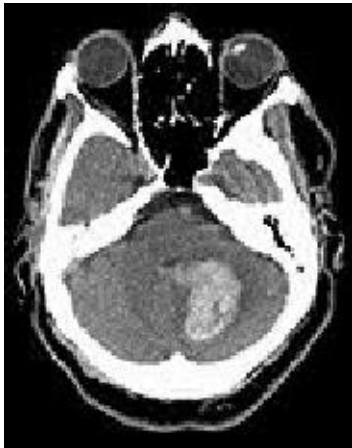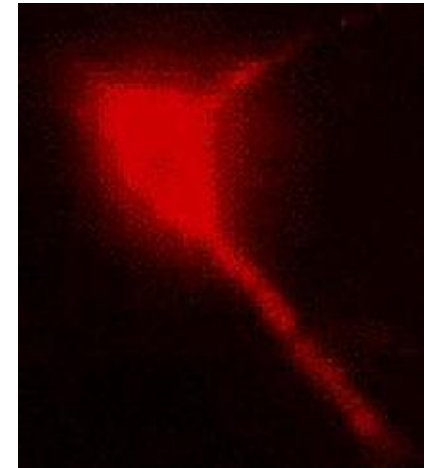
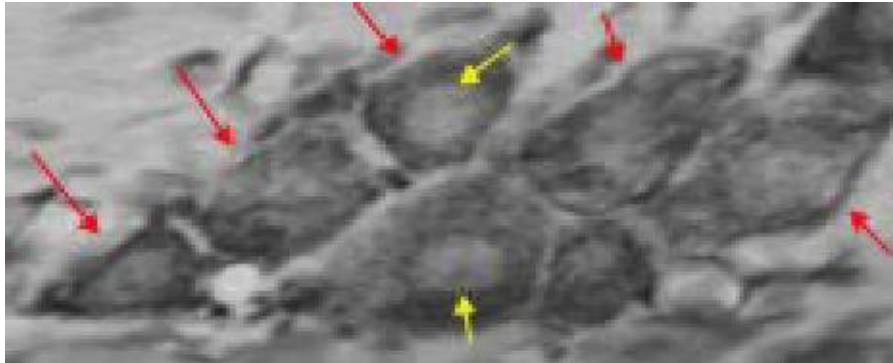
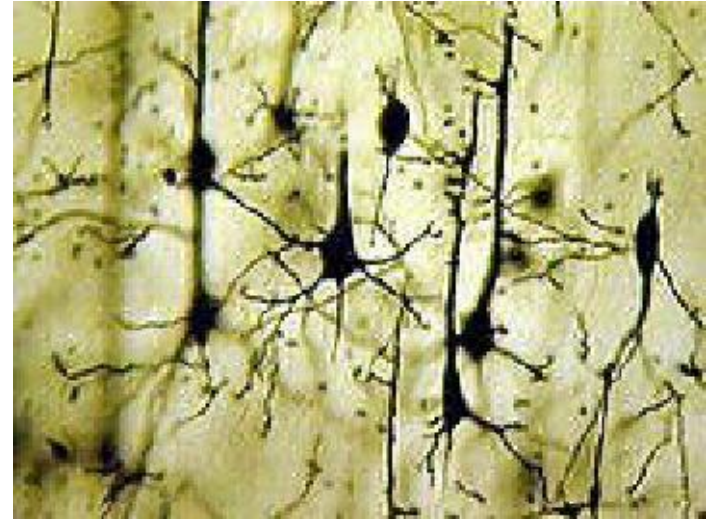


ང་ཚོའི་ག་རེ་ཤེས་པ་དེ་ང་ཚོས་ཇི་སྟེང་ཤེས་ཏེ་གསུང་བུལ་བཅའ་ དབང་ཚུ་ཚན་རིག་གི་ཐབས་ལམ།



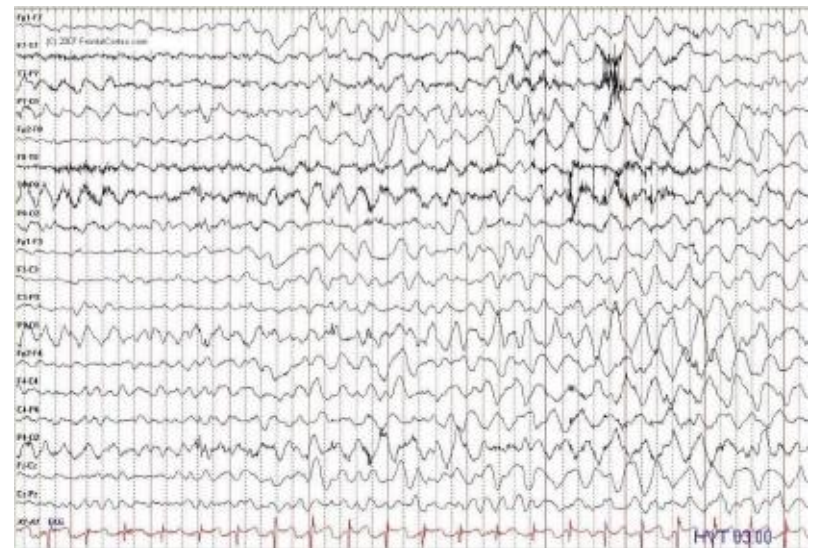མྱུང་པའི་བཟོ་བཀོད་ལྟ་ཞིབ་བྱེད་རྒྱའི་ཡོ་ཆས། དབང་རྩའི་གཞུགས་ཁམས་རིག་པ།

- སྐྱ་སྐྱུང་གཞུགས་ཚོན་མདོག་རྒྱག་པ།
- བར་ལམ (བད་རྩེ)ཚོན་མདོག་རྒྱག་པ།
- བར་ལམ་གྲུལ་དེད་པ།
- བད་འགོག་སྐྱ་སྐྱུང་རྣམས་སྦྱོར་རིག་པ།

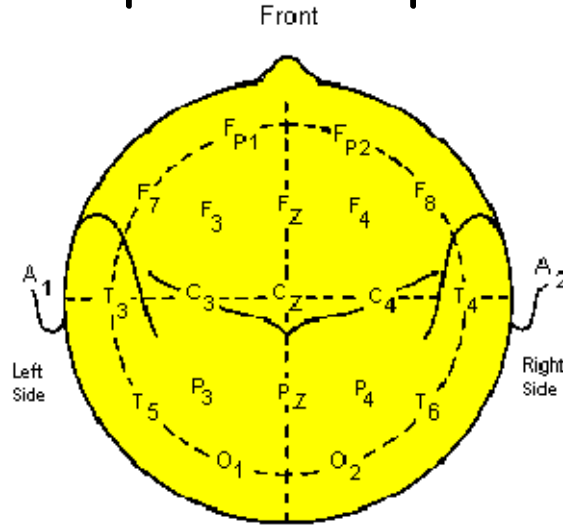
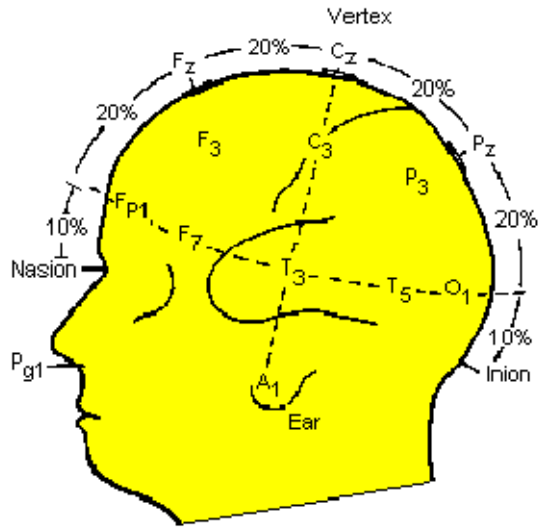


ཟླ་པ་འེ་བྱེད་ལས་སྣ་ཞིབ་བྱེད་རྒྱུ་ལོ་ཚམས། དབང་རྩེ་གཞུགས་ཁམས་རིག་པ།

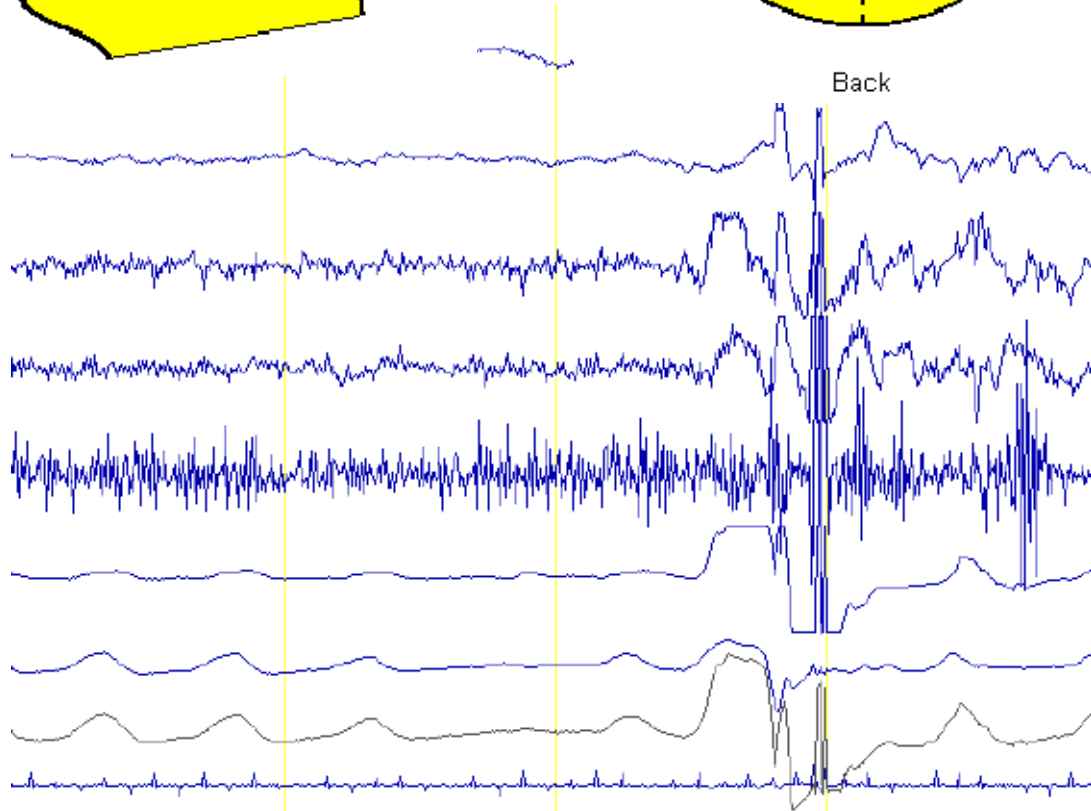
- བེ་ཚི་གི་ལེམ་གནས་ཚུལ་བསྟུ་བ།
- སྐྱ་སྐྱུང་གི་ནང་གི་གནས་ཚུལ་བསྟུ་བ།
- སྐྱ་སྐྱུང་གི་ཕྱི་འེ་གནས་ཚུལ་བསྟུ་བ།
- ཚད་གཞི་སྒྲེ་མང་བསྟུ་བ།
- རྒྱས་པ་དོན་པ།
- ཟླ་པ་འེ་གྲོག་རིག་པ། (ཨི་ཨི་ཇི།)



ਸ਼ਾਦ'ਕੁਰੀ'ਸ਼ੁੱਧ'ਦਿੱਖਾ (ਭੈ'ਭੈ'ਦੀ)



ਭੈ'ਭੈ'ਦੀ'ਸ਼ੁੱਧ'ਦਿੱਖਾ



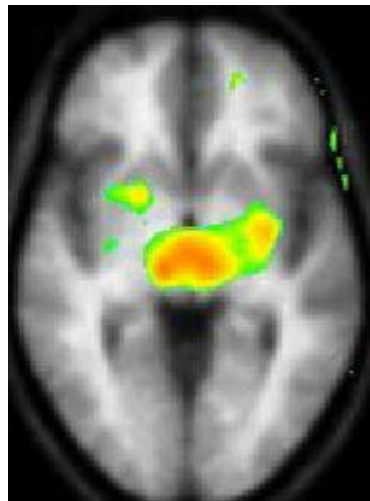
ལྷན་ཅའི་སྲོག་རིས། (ཨི་ཨི་ཇི།)

ཨི་མོ་ཁེ་སྐ་ཁེ་མོ།



ལྷན་པའི་དཔར་ལེན།

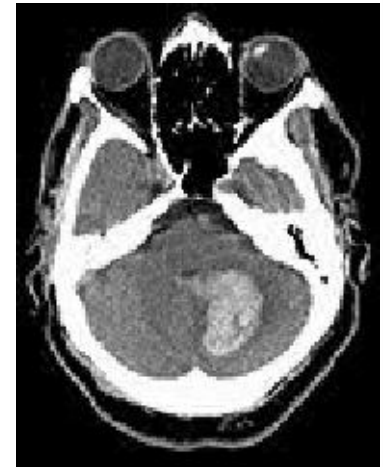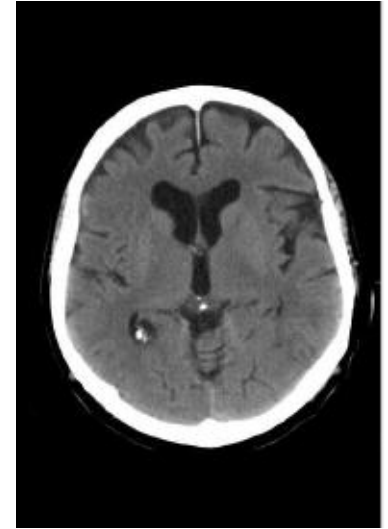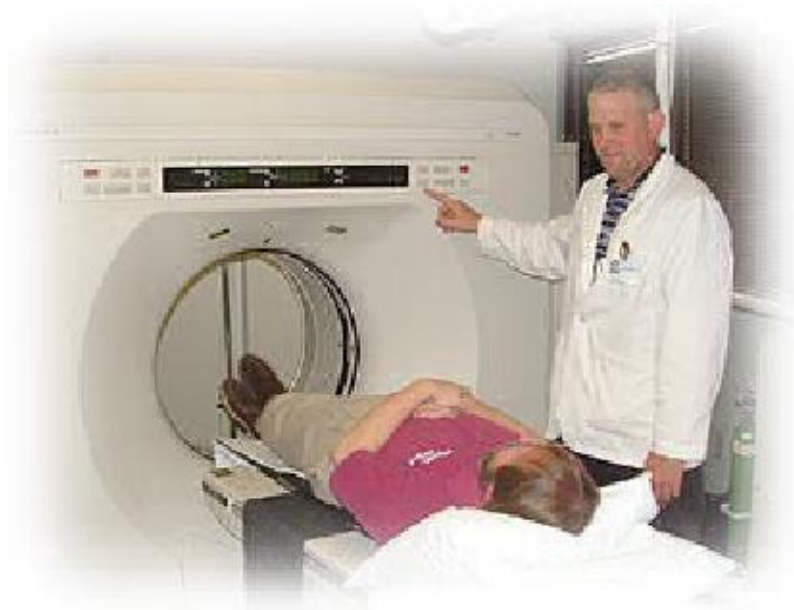- དུམ་རྒྱིག་ལྗོག་དཔར། (སི་ཏི་སི་ཀེན།)
- བི་ཨི་ཏི་འམ་བེ་ཏི།
- ཁབ་ལེན་མཉམ་འདར་དཔར་ལེན། (ཨིམ་ཨར་ཨ་ཡི་)
- བྱེད་ལས་ཀྱི་ཁབ་ལེན་མཉམ་འདར་དཔར་ལེན། (ཨིམ་ཨིམ་ཨར་ཨ་ཡི་)



མྱུང་པའི་དཔར་ལེན།

དུམ་སྐྱིག་སྐྱོག་དཔར། (སི་ཏི་སི་གོ་ན།)

- སེ་ལ་སི་གོ་ན་ཡང་བྱེད།
- མྱུང་པའི་སྐྱུང་སྐྱུབ་ཀྱི་སྐྱོག་དཔར།
- མྱུང་པའི་བཟོ་བཀོད་ཉོན་པ།

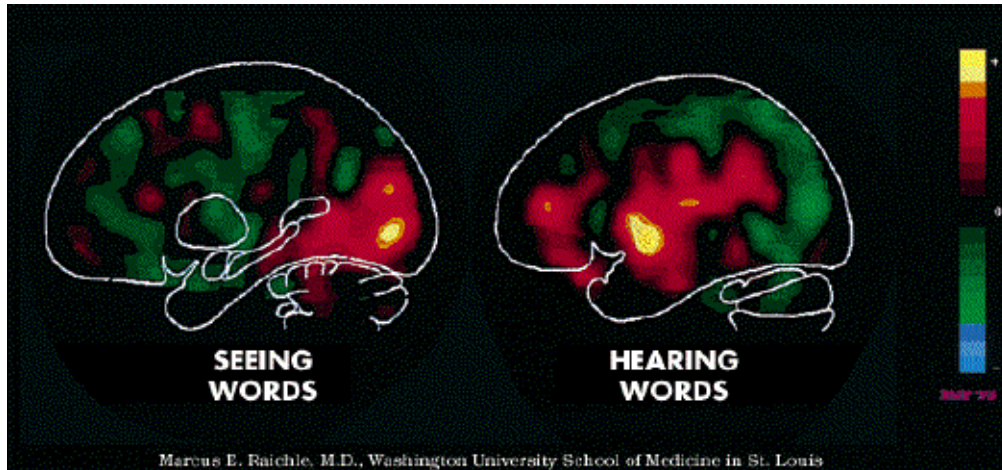


ལྷན་པའི་བཟོ་བཀོད་དང་བྱེད་ལས་ལྟ་རྒྱུའི་ཡོ་ཆས།

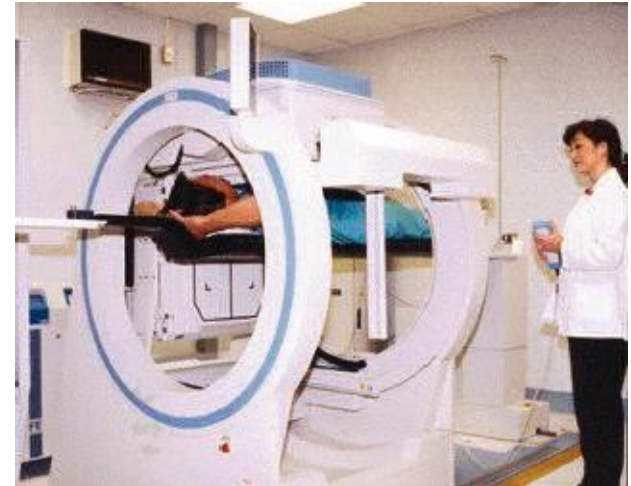ཕེབ་སེ་གོ་བ།

• ལྷོག་རྒྱལ་སློབ་བའི་དུམ་དཔར།

• བྱེད་ལས་འགྲེང་འགྲོ་ཅན་གྱི་མངར་རྗེས་འཐུང་བ་དང་། དཔར་གཞིའི་བྱེད་ལས་ལྷན་པའི་བྱེད་ལས་གྱི་གནས་སྟོན་གྱི་ཡོད།



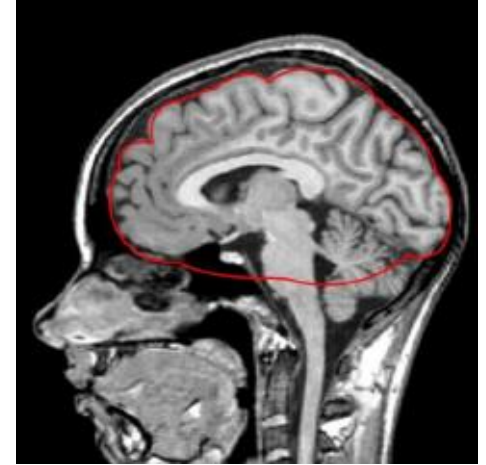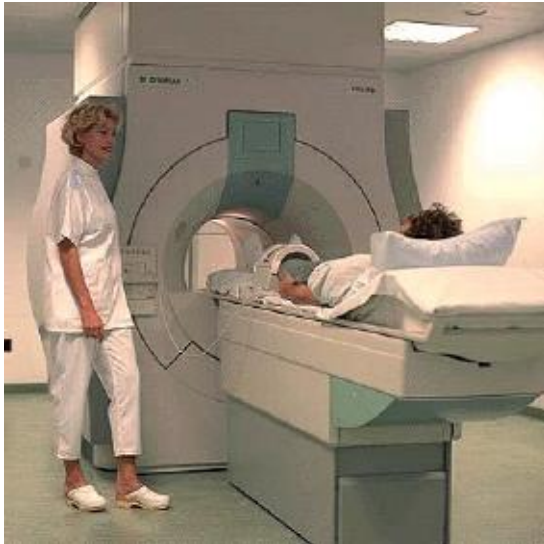Marcus E. Raichle, M.D., Washington University School of Medicine in St. Louis
The PET scan on the left shows two areas of the brain (red and yellow) that became particularly active when volunteers read words on a video screen: the primary visual cortex and an additional part of the visual system, both in the back of the left hemisphere. Other brain regions became especially active when subjects hear words through ear-phones, as seen in the PET scan on the right.



ལྷན་པའི་བཟོ་བཀོད་དང་བྱེད་ལས་ལྟ་རྒྱུའི་ཡོ་ཆས།

ཤེས་ཤར་ཤ་ཡི།

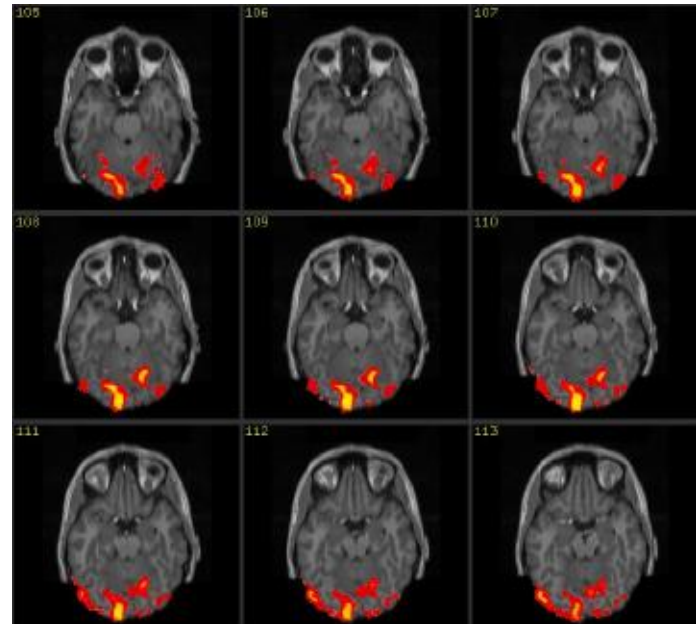
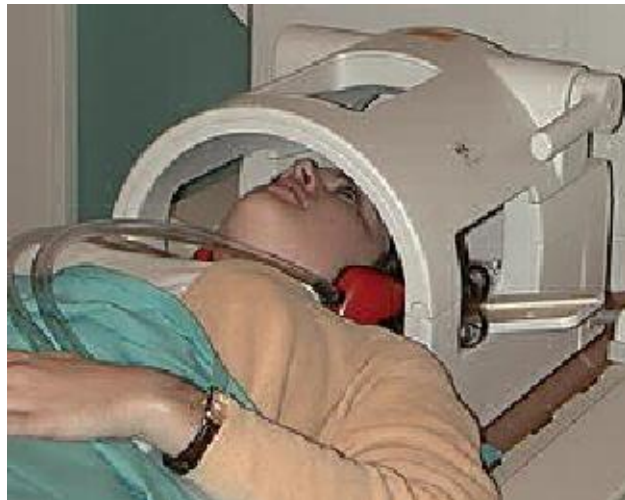- ཁབ་ལེན་སློབ་དཔར།
- ཁབ་ལེན་ར་བར་ལྷན་པའི་ཁ་སློབ་སྤྲོད་པ།
- ལྷན་པའི་བཟོ་བཀོད་སློབ་པ།



མྱེད་པའི་བཟོ་བའོ་དང་བྱེད་ལས་ལྟ་རྒྱུའི་ཡོ་ཆས།

ཨེས་ཨེམ་ཨར་ཨ་ཡི།

- བྱེད་ལས་ཨེམ་ཨར་ཨ་ཡི།
- ཁབ་ལེན་བྱས་ར་བེད་སྤྱོད་བྱེད་པ།
- རྒྱག་གི་རྒྱ་བའི་འགྲུར་བ་ཤེས་རྟོགས།
- གཞོན་འཚོ་ཅན་མིན་པ།
- མྱེད་པའི་བཟོ་བའོ་དང་བྱེད་ལས་སྟོན་པ།

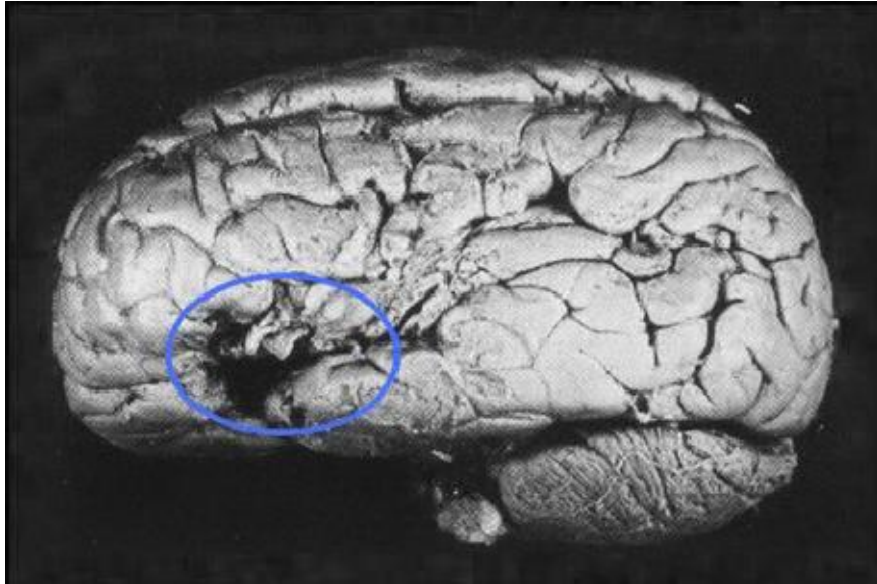


གཤམ་སྐྱོད་དབང་ཚའི་ཚན་རིག

- སེ་རི་རི་ཚོ་རྟེན་སེག་གཤམ་བཅོས།
- མས་སྐྱོན་བཅོ་བ།
- ལྷོག་གིས་ལྷད་པའི་བསྐྱལ་རྒྱུ།
- ཁབ་སྐྱོན་རྒྱག་པ།

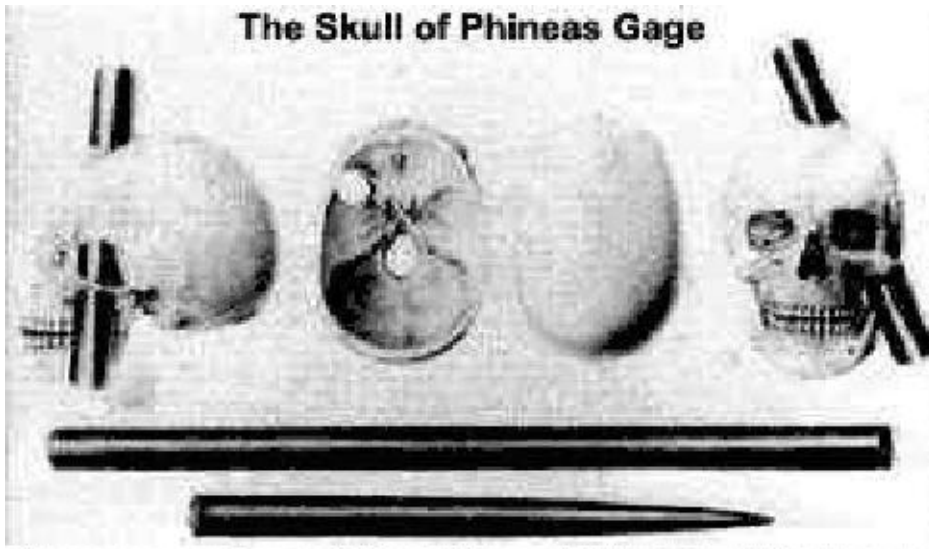
མཁ་སྐྱོན། - མཁ་དབྱུང་ཉམས་ཞིབ།

ཕོལ་བོ་རོ་ཁ་དང་ཞེན།




མཁམ་སྐྱོན། - མཁམ་དབྱུང་ཉམས་ཞིབ། མི་ནི་མཁམ་གེ་ཇ།

The Skull of Phineas Gage



(Image courtesy of the National Library of Medicine, History of Medicine Collection.)

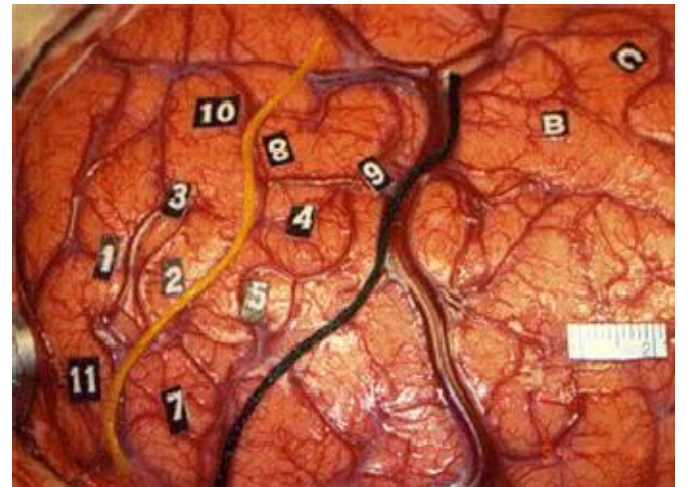
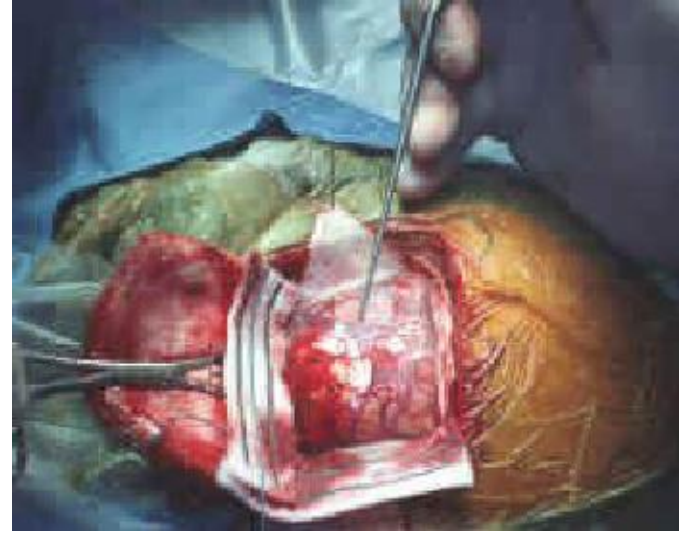
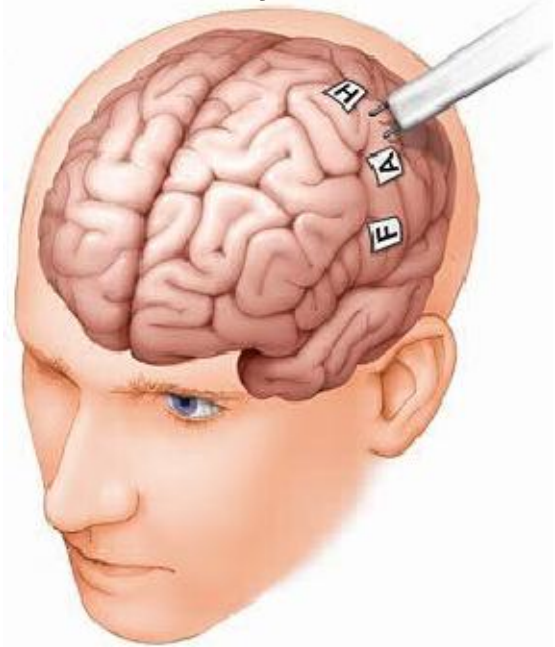


Photograph by Jack Wilgus of a daguerreotype of Phineas Gage in the collection of Jack and Beverly Wilgus.

ལྷན་པའི་ས་ཁྲ་འགོད་པ།

ལྷན་པའི་ཆ་ཤས་རེ་རེས་ག་རེ་བྱེད་པའི་ཤེས་རྟོགས་བྱེད་པ།

སློབ་གོས་ལྷན་པར་བསྐྱེད་ཆེན་བྱེད་པ།



དང་།
ཁབ་ལེན་གྱིས་ལྷན་པར་བསྐྱེད་ཆེན་བྱེད་པ།